KLINISCHER UND ANATOMISCHER BEITRAG

ZUR

ADENOMYOMBILDUNG

IM

UTERUSKÖRPER.

INAUGURAL-DISSERTATION

VERFASST UND DER

HOHEN MEDIZINISCHEN FAKULTÄT

DER

K. BAYR. JULIUS-MAXIMILIANS-UNIVERSITÄT WÜRZBURG

ZUR

ERLANGUNG DER DOKTORWÜRDE

VORGELEGT VON

TAKEKI KUDOH

AUS

JAPAN.

ACAD. LUDWIG. BIBL.

WÜRZBURG.
BUCHDRUCKEREI A. BORST.
1905.

Gedruckt mit Genehmigung der medizinischen Fakultät der Universität zu Würzburg.

Dekan: **Geheimrat Prof. Dr. v. Rindfleisch.**

Referent: **Geheimrat Prof. Dr. Hofmeier.**

Seiner lieben Mutter

Frau Mitsu Kudoh

und dem

Andenken seines teuren Vaters

Tadajiro Kudoh

gewidmet

vom

Verfasser.

Digitized by the Internet Archive
in 2026

https://archive.org/details/IA41507204_0036

Klinischer und anatomischer Beitrag zur Adenomyombildung im Uteruskörper.

Eine besondere Art der Myome ist in den letzten Jahren in den Vordergrund des wissenschaftlichen Interesses gerückt worden; es sind dies die sogen. Adeno- oder Cystomyome, welche durch ihren Gehalt an epithelführenden Drüsenschläuchen und Cystenbildungen sich von den gewöhnlichen Erweichungscysten scharf abheben. Diese Bildungen wurden schon früher von Schroeder[70], C. Ruge[64], Babes[5], Diensterweg[16], Hauser[38], Schottländer[39] u. A. gesehen und wiederholt beschrieben. Damals tauchten schon verschiedene Theorien über die Entstehung des Adenomyoms auf; so wurden z. B. diese Drüsen als uterine Drüsen gedeutet, welche sich bei der Entwicklung des Myoms von der Schleimhaut abgeschnürt hätten und beim weiteren Wachstum des Myoms in dessen Zentrum liegen geblieben wären. Nach andern sollte es sich im Cohnheim'schen Sinne um eine embryonale Entwicklungsstörung handeln; während des Embryonallebens sollten sich Drüsenschläuche oder Epithelzellen verirrt haben und in einem zufällig anwesenden Myomkeim eingeschlossen worden sein; hierdurch entstehe dann im postfötalen Leben eine Art von Mischgeschwulst.

Eine der letzteren Anschauung ähnliche Theorie ist die von Ricker[65]. Er glaubt die Drüsenschläuche in den Adenomyomen auf den Müllerschen Gang zurückführen zu müssen, und fand fünfmal epitheliale Gebilde unter 35 kleinen Myomen, und zwar handelte es sich stets um subseröse oder doch solche Myome, die der subserösen Oberfläche des Uterus sehr nahe lagen. Er hält aus diesem Grunde die Abkunft der Epithelschläuche von der Uterushöhle für unwahrscheinlich.

Durch die grundlegende klassische Arbeit von Recklinghausen[63] aus dem Jahre 1896 ist eine neue Periode in der Erforschung der Adenomyome angebahnt worden. Bekanntlich ist von ihm auf Grund einer ausgiebigen Prüfung eines grossen Materials zuerst die Urnierentheorie der Adenomyome begründet worden. Die vom Wolff'schen Körper abstammenden Adenomyome zeigen nach seiner Meinung folgende Eigentümlichkeiten: Sie kommen fast nur an der dorsalen Wand des Uteruskörpers und an den Tubenwinkeln vor. Die mikroskopische Untersuchung ergibt, dass diese Geschwülste nicht einfache histoide Tumoren, sondern organoide Geschwülste im Virchowschen[76] Sinne darstellen. Die Formation der Drüsenzusammensetzung zeigt immer einen kammförmigen Aufbau. In einen ampullenförmigen Hauptkanal ergiessen sich mehr oder weniger zahlreiche, ungefähr parallel endende Seitenäste. Sie beginnen mit einem cystenartig aufgetriebenen Endkolben, aus welchem ein mit kubischem Epithel bekleidetes gewundenes Secretionsröhrchen entspringt. Einzelne solcher Cysten sind untereinander kombiniert durch vielfach geschlungene Röhrchen. Die Drüsencysten gehen in ein mit hohem, zum Teil flimmerndem Cylinderepithel versehenes Sammelrohr über, welches in die Hauptampulle einmündet. Gewisse Tubuli liegen flach ausgebreitet in einer Ebene. Die Kanälchen der Drüsen sind fast regelmässig von cytogenem Bindegewebe umgeben. Manchmal befinden sich Pigmentzellen in dem System der Cystchen. Man findet auch in dem cystischen Lumen sehr oft braunrote Flüssigkeit. Solcher Tinktionszustand ist eine Infiltration mit Blutfarbstoff, der in

der Umgebung der Cystchen ausgetrieben wurde. Im ganzen, folgert daher v. Recklinghausen, liegt es nahe, diesen Befund bei gewissen Adenomyomen mit der Urniere in Verbindung zu bringen, zumal da sich in keinem andern Organ ein hinsichtlich der Struktur und Anordnung ähnliches Bild findet.

Wenn auch v. Recklinghausen für die Mehrzahl dieser Tumoren die Abkunft vom Wolffschen Körper annimmt, so ist er doch der Ansicht, dass nicht alle Adenomyome hiervon abstammen, vielmehr lässt er für einige Fälle ebenfalls die Herkunft von der Uterus- oder Tubenschleimhaut gelten.

Allerdings ist damit der direkte Zusammenhang der Adenomyome mit Urnierenresten noch immer nicht sicher gestellt; es fehlt noch der Beweis, dass die letzteren die Fähigkeit zur Geschwulstbildung besitzen, wenn es auch Pick[61] gelungen ist, an zweifellosen, im menschlichen Organismus physiologischer Weise erhaltenen Urnierenkanälchen, am Epoophoren, Adenomyome von typischem makro- und mikroskopischem Verhalten entsprechend den von v. Recklinghausen beschriebenen Tumoren nachzuweisen. Aber es ist sicher, dass sich viele der später in der in Literatur veröffentlichten Fälle ihrer morphologischen Beschaffenheit nach mit der v. Recklinghausen gegebenen Schilderung völlig decken, ohne histogenetisch deshalb identisch zu sein.

Fast ein Jahr nach der Publikation der v. Recklinghausenschen Monographie trat Kossmann[44] dieser Theorie in einer kritischen Studie entgegen. Er will, kurz gefasst, die Adenomyome auf Abkömmlinge nicht des Wolff'schen Körpers, sondern der Müllerschen Gänge zurückführen. Als ein Hauptargument seiner Anschauungen führt er den Umstand an, dass ebenfalls bei entzündlichen Vorgängen der Schleimhaut drüsige Cysten dadurch zu stande kommen können, dass Schleimhautfalten sich abschnüren. Er glaubt, dass nur ausnahmsweise einige Fälle aus Urnierenresten entstehen können.

v. Lockstädt[50] ist ebenfalls für die Genese der Adenomyome aus den Müllerschen Gängen in Überein-

stimmung mit Kossmann[44] eingetreten, und verwirft prinzipiell die Existenzmöglichkeit von Adenombildung im Sinne von v. Recklinghausen.

Die umfangreichsten Untersuchungen sind bis vor kurzer Zeit in einer Serie von ausgezeichneten Arbeiten durch R. Meyer[52] über die Herkunft der Drüsen in Adenomyomen angestellt worden. Seiner Ansicht nach hat die Urnierentheorie von v. Recklinghausen beträchtlich an Boden verloren. Er glaubt, dass die Drüsen, welche in den meisten Adenomyomen sich befinden, Ausstülpungen und Abschnürungen der Schleimhaut der Uterus- und Tubenhöhle sind und zuweilen sehr tief bis in die Muskulatur eindringen können. Die v. Recklinghausen'schen morphologischen Kriterien für die Urnierenadenomyome kann er nicht als beweisend und eindeutig anerkennen. Noch ganz jüngst hat er eine bis jetzt noch unbekannte Adenomyomart beschrieben, die von der Urniere herrührte und sich in keiner Weise in das v. Recklinghausen'sche Schema einfügen liess. Daher hält er die Hauptvergleichungspunkte zwischen den Adenomyomen und den Urnieren zweifellos für unzutreffend, zum Teil geradezu anatomisch für unmöglich, wenn auch zufällig äusserliche Ähnlichkeiten vorkommen.

Eine der Meinung Kossmann's ähnliche Ansicht äussert v. Franquè[22]. Er stimmt mit Kossmann darin überein, dass die Drüsen in Adenomyomen aus der Schleimhaut entstehen können; so konnte er in seinem Fall von Adenomyom an einer Stelle der rechten Tubenkante nicht weniger als 11, an der der linken 13 Verbindungen des drüsigen Kanals und Cystensystems mit der Tubenlichtung nachweisen. Er folgert hieraus, dass die Drüsen nach der Geburt in das Geschwulststroma eindringen können, während Kossmann dies nur in der Embryonalzeit für möglich hält. Nach v. Franqué's Ansicht ist es sehr bemerkenswert, dass seine Tumoren in allem und jeder Beziehung den typischen Bildern entsprechen, die von v. Recklinghausen und seinen Nachfolgern

beschrieben wurden, wenn auch die Annahme beider Autoren für die Herkunft derselben eine ganz und gar andere ist. Nach seiner Behauptung spielen auch zum Teil mechanische Momente bei der Entstehung der Adenomyome eine Rolle. Es sollen die Drüsen in Lymphgefässe mit erweiterten Lumen, z. B., wo die Widerstandsfähigkeit geringer ist, am leichtesten dringen können, und auch sogar die von v. Recklinghausen beschriebene typische, radienförmige Anordnung hierbei aufweisen können. Zum Schluss sagt er, es sei kein Zweifel mehr, dass es sich in seinen Fällen um ganz normale Tubenwinkeladenomyome im Sinne von v. Recklinghausen handelt, doch könnte er ihre Entstehung aus multiplen Schleimhautausstülpungen der Tuben nachweisen.

Opitz[57] und Gottschalk[28] sind auch der Meinung von v. Franquè, und besonders Opitz kam zu dem Schluss: Tubenadenomyome stammen von der Schleimhaut, Uterusadenomyome aber von der Urniere ab.

Opitz und Iwanoff[37] behaupten ferner die Möglichkeit, dass eine Adenombildung von dem Peritonealepithel des Uterus ausgehen kann.

Eine andere Frage ist, woher das Muskelgewebe des Adenomyoms abstammt. Es gibt hierüber zweierlei Theorien:

1. die Entstehung aus dem Mutterboden;
2. die Entstehung aus Muskeln der Urnierenreste.

Die erste Theorie wird von den Vertretern der Schleimhauthypothese aufgestellt, und nimmt irgend welche Reize als aetiologisches Moment für die Geschwulstbildung an, während die Anhänger der Urnierentheorie die zweite Herkunftsart annehmen.

Aus diesen kurzen Auseinandersetzungen geht somit hervor, dass bis zum heutigen Tage eine einheitliche Anschauung über die Hystogenese der Adenomyome nicht existiert.

Da jeder neue, genauer untersuchte Fall demgemäss einen gewissen Wert besitzt, möchte ich in folgenden 2 Beobachtungen aus der Würzburger Frauenklinik mitteilen, die jedenfalls beweisen, dass die Schwierigkeit, in jedem Fall die Neubildung histogenetisch genau zu charakterisieren, häufig recht beträchtlich sein kann.

Fall I.

B., 23 Jahre alt, ledige Näherin. Aufnahme: 7. März 04. Anamnese: Die Patientin ist seit dem 13. Lebensjahre in 4wöchentlichen Intervallen immer regelmässig menstruiert. In letzter Zeit 2mal eine 4 Wochen andauernde starke Blutung, aber ohne Schmerzen. Letzte Periode vor 14 Tagen. Sie wurde von einer Naturheilärztin in Schweinfurt in die hiesige Klinik geschickt.

Status: Scheide sehr eng, Portio steht hoch und weit nach hinten. Uterus anteflectiert, etwa faustgross, sehr hart, ganz gut beweglich, die Anhänge scheinen normal. An dem Uterus selbst sind einige bucklige Hervorragungen zu fühlen. Die Patientin selbst sieht äusserst anämisch und elend aus.

Operationsgeschichte: Vor der Operation 3 Tage lang Digitalis. Am Tage vorher bereits Desinfektion, gründliche Uterusausspülung und darauf Injektion von 2 %igem Karbolalkohol. Vor der Operation gründliche Reinigung der Scheide, in den Uterus nochmal Karbolalkoholinjektion. Wegen der Enge der Scheide ausgiebige linksseitige Scheidendamminzision, das Blut erscheint hierbei vollkommen dünn und wässerig. Umschneidung der Portio mit kurzen seitlichen Schnitten im Scheidengewölbe, stumpfe Auslösung der Cervix. Das Gewebe erweist sich schon hier ausserordentlich unnachgiebig und hart. Zunächst Eröffnung des Douglas'schen Raums, der ausserordentlich hoch an der Cervix aufhört und Unterbindung der

Ligamenta lata beiderseits so hoch wie möglich. Da ein weiteres Herunterziehen des Uterus unmöglich ist, wird derselbe gespalten, um ein event. einzelne Myome auszuschälen; dies ist unmöglich, weil der ganze Uterus gleichmässig myomatös vergrössert erscheint, mit einzelnen kleinen cystischen Kammern darin. Erst nach weiterer Verkleinerung des Gesamtvolumens durch Ausschneiden einer Anzahl von keilförmigen Stückchen, lässt sich der Fundus uteri nach vorn ziehen und von hier aus der obere Teil der Ligamenta lata schrittweise abbinden; eine breite Netzadhäsion mit dem Fundus wird gelöst und isoliert unterbunden. Schluss der Scheidenbauchwunde und Einnähen der Adnexstümpfe, die zurückgeblieben sind, mit einer Reihe von Seidennähten; Schluss der Scheidendammwunde durch fortlaufende Catgutnaht.

Ganze Operation nicht besonders blutig, aber durch die Unnachgiebigkeit und Härte des Gewebes erheblich erschwert.

Nach der Operation 1 Rotweineinlauf. Wenig Schmerzäusserungen im Laufe des Nachmittags; Abend Puls gut. Wasserlassen auf Injektion von Borglycerin (3 Stunden nachher) spontan. 1 Spritze Morphium.

8. III. Patient klagt über Blähungsbeschwerden; im übrigen subjektives Wohlbefinden. Wasserlassen spontan.

13. III. Unverändert.

16. III. Vollständiges Wohlbefinden, Aussehen hat sich bedeutend gebessert.

24. III. Fäden entfernt; Aufstehen gut vertragen. An den Stümpfen noch einige granulierende Stellen. Scheidendamminzision und Scheidenbauchwunde sind gut geheilt.

28. III. Geheilt entlassen.

Makroskopische Beschreibung des Präparates.

Das Präparat entspricht dem per vaginam exstirpierten Uterus. Derselbe ist beinahe kindeskopfgross, von im ganzen kugeliger Gestalt, elastischer Konsistenz und meist glatter

Oberfläche. Das Corpus uteri ist durch die vorhergehende Operation (Morcellement des vaginal entfernten Organs) beträchtlich zerstückelt; es finden sich neben dem eigentlichen Hauptpräparat (Corpus und Cervix) 5 meist taubeneigrosse, isolierte Knollen, welche aus dem oberhalb des inneren Muttermundes gelegenen Korpusabschnitt stammen und in Aussehen und Konsistenz völlig dem unten geschilderten Gewebe des Corpus uteri gleichen. Das Hauptpräparat ist ferner durch die sagittale Spaltung der vorderen und hinteren Wand der Cervix uteri und der anstossenden Korpushälfte in 2 nur oben am Fundus zusammenhängenden Partien geteilt.

Am aufgeschnittenen und gehärteten Präparat weist der Uterus im ganzen eine Länge von 14 cm auf, Cervix 4 cm lang. Infolge der starken Zerstückelung ist die genaue obere Grenze des Cavum uteri nur mit Schwierigkeit festzustellen. An einem morzellierten Teil lässt es sich auf eine Länge von 5 cm verfolgen. Auf dem Querschnitt erscheint die Cervix makroskopisch normal, während der verdickte Körper folgende Besonderheiten aufweist:

Das Gewebe gleicht im wesentlichen einem derben Fibromyom, ohne dass jedoch einzelne Knollen sich differenzieren lassen. Die Volumenzunahme des Körpers in seinen oberen Abschnitten ist beträchtlich; der Durchmesser beträgt von vorn nach hinten 7 cm. Wie man an der seitlichen Abgangsstelle der Adnexe erkennen kann, ist die Hauptverdickung in Fundus uteri gelegen. Inmitten dieses derben Gewebes erscheinen schon makroskopisch sichtbar vielfache Hohlräume, die kleine Cysten von Stecknadel- bis Erbsengrösse bilden. Wenn auch vereinzelte kleinere Cysten in der Mitte der derben Geschwulst im oberen Zentralteil des Uteruskörpers liegen, so ist doch die Hauptmasse derselben wesentlich auf die peripheren Muskelschichten des oberen Körperteils beschränkt. Die kleinsten Cystchen gleichen glatten Hohlräumen, während die etwas grösseren feinste Septa aufweisen, so dass ein multilokuläres Aussehen bisweilen in die Erscheinung tritt. An den unmittelbar an die

Korpushöhle anstossenden Gewebspartien lässt sich makroskopisch nirgends eine derartige Bildung von Hohlräumen nachweisen. Ein besonderes Bild bietet ein grosser Hohlraum, der 2.5 cm unterhalb des Fundus gelegen, in horizontaler Richtung verläuft und 3.5 cm von der vorderen Uteruswand in seinem Verlaufe beginnt, eine Länge von 2.5 cm aufweist und 1.5 cm von der hinteren Uteruswand endigt. Die Form dieses Raumes gleicht annähernd einem liegenden S (ſ), doch gehen von dem zickzackgeformten Hauptkanal aus einige kleine Nebengänge in die Tiefe. Die Innenfläche dieser Bildung erscheint ebenso wie die vorher geschilderten Cysten mit Schleimhaut ausgekleidet.

Mikroskopische Untersuchung.

Zur mikroskopischen Untersuchung werden folgende Gewebsschnitte entlehnt.

1. Stück aus der Cervix.
2. Stück aus dem Fundus uteri von der hinteren Wand.
3. Stück aus dem Cavum corporis uteri mit anstossendem Gewebe.
4. Stück aus der grossen Korpuscyste im Fundus uteri.
5. Stück aus dem unteren Uterinsegment.
6. Stück aus der Tubenkante.

A. Stück aus der Cervix.

Das Präparat entspricht einem durch die mittlere Cervicalwand senkrecht zum Cervicalkanal gelegten, von der Schleimhaut bis nahe zum Parametrium geführten Schnitte.

a) Schleimhaut: Dieselbe weist normales Stroma mit zahlreichen geschlängelten, acinosen Cervixdrüsen auf, daneben zeigen andere Drüsen starke Dilatation und sind zum Teil in richtige Retentionscysten verwandelt mit glasigem Inhalt und plattgedrückten Epithelien.

b) Das anstossende muskuläre Gewebe erscheint normal und lässt keine Spur von eingelagerten drüsigen Hohlräumen erkennen.

B. Stück aus dem Fundus uteri von der hinteren Wand.

Das Präparat entspricht einem grossen Gewebskeil, welcher aus der Mitte der hinteren Funduswand entlehnt ist. Bei Lupenvergrösserung sieht man die peripherstenTeile des Schnittes von Peritoneum überzogen. Das daran anstossende Gewebe gleicht in seiner vielfachen Verflechtung von Muskelfasern und schmal dazwischen gelegenen Bindegewebszügen und der reichlichen Verteilung seiner Blutgefässe im wesentlichen der normalen Muscularis corpus uteri. Die makroskopisch bereits im Präparat wahrgenommenen kleincystischen Räume entsprechen Bildern, die schon bei Lupenvergrösserung sich durch Form und Farbe deutlich von dem muskulösen Gewebe abgeben. Es handelt sich hierbei um drüsenähnliche Hohlräume von der verschiedensten, unten näher geschilderten Form und Grösse, die zum grössten Teil von einem dunkel gefärbten, dem adenoiden Stroma der Mucosa ähnlichen Hof umgeben sind. (conf. Fig. 1 u. 2.) Die kleinsten Bildungen weisen ein einfaches Lumen auf, das bei Lupenvergrösserung (vierzehnfach) die Grösse eines Stecknadelkopfes aufweist und dem Querschnitt einer einfachen tubulösen Drüse entspricht, um die dann peripher das dunkelgefärbte Stromagewebe in spärlicher Anordnung sich befindet. In einiger Entfernung von ihnen, durch normales Muskelgewebe getrennt befinden sich Komplexe von Hohlräumen, die in ihren einzelnen Elementen den eben geschilderten kleinsten Drüsenquerschnitten gleichen. Nur handelt es sich nicht um eine einfache tubulöse Drüse, sondern, wie man an mehreren folgenden Schnitten erkennen kann, sondern um zusammengesetzte tubulöse Drüsen, die zum Teil auf dem Querschnitt ein Bild darbieten, wie es uns von der Endometritis glandularis her bekannt ist, d. h. die Lumina sind zum Teil ektatisch und bieten auf Querschnitten bis-

weilen ein sternartiges, auf Längsschnitten ein deutlich geschlängeltes Aussehen.

In diesen Bildern ist dann der umgebende Stromahof besonders breit ausgeprägt. Es finden sich allmähliche Übergänge zu grösseren ähnlichen Bildungen, bei denen die Ektasie und Schlängelung der Drüsen in äusserst starker Ausdehnung zugenommen hat. Da infolge dieser Vorgänge das zwischen den Drüsenschläuchen gelegene adenoide Bindegewebe stark verdrängt wird, kommen bisweilen Bilder zustande, die oberflächlich an gewisse Formen des malignen Adenoms erinnern.

An einer anderen Stelle des Schnittes gewahrt man unter der Serosa uteri gelegenen Hohlräumen, bei denen ein Phänomen in den Vordergrund tritt, das bei den vorher beschriebenen Bildern nicht wahrzunehmen war, nämlich die Gruppierung um einen grösseren zentral gelegenen Hohlraum, dessen Lumen mit einem amorphen (im frischen Präparat dünn zähigen) Inhalt gefüllt ist. Es lassen diese Bildungen, die am meisten an einem Querschnitt durch das Cavum uteri erinnern, deutlich den Einfluss des Sekretinnendruckes erkennen. Es ist dieser Hohlraum nämlich nicht gleichmässig mit einer an eine entzündete Uterusschleimhaut erinnernde Gewebsschicht eingefasst, sondern zeigt an einer Seite bei Lupenvergrösserung einfache Auskleidung mit Epithelien, ohne dass anstossende Einsenkungen der Drüsen wahrzunehmen sind. Die Oberfläche dieser Seite erscheint aber nicht glatt mit einem einfachen geraden Epithelsaum bekleidet, sondern es ragen hier und da kleinste papilläre Excreszen leistenartig in das Innere des Hohlraums hinein. Besonders bemerkenswert erscheint der Umstand, dass an diesen Stellen das unterliegende Schleimhautstroma bis auf minimale Reste geschwunden ist, so dass diese Innenwand des Hohlraums fast direkt das anstossende Muskelgewebe berührt.

Endlich ist eine besondere Art der Drüseninseln in dem Muskelgewebe zu erwähnen. In der Mitte einer breiteren Lage von adenoidem Gewebe findet sich ein grösserer, etwas

zickzackartig verlaufender Hauptkanal, von dem seitlich kleinere Drüsen ausgehen, die aber in dem Lumen eine weit kleinere Lichtung zeigen, als der erwähnte Hauptkanal. Wir haben die Verhältnisse bei Lupenvergrösserung zunächst im Zusammenhang vorausgeschickt, da die Differenzen der verschiedenen Bilder bei stärkerer Vergrösserung eigentlich unwesentlich sind. Es beruhen die Unterschiede der einzelnen Bildungen mehr in der Gruppierung der zusammensetzenden Elemente, als in den Elementen selber (s. Fig. 1 u. 2).

Bei stärkerer Vergrösserung ergibt sich hinsichtlich dieser Elemente folgendes: Die Epithelialbekleidung aller Hohlräume und Drüsenschläuche bilden kubische Zellen mit median gelegenem, deutlich tingiertem Kern, die sich im Aussehen in keiner Weise von den einfachen Epihelien des Tuben- und Uteruskanals unterscheiden. Auch der Inhalt der kleineren Drüsen gleicht den von Endometrium hier bekannten Bildern: Leukocyten, spärliches amorphes Sekret. Nur in den grösseren Hohlräumen ist, wie bereits erwähnt, eine starke Ausfüllung mit dem durch Eosin rosa gefärbtem Sekret wahrzunehmen.

Das an die Drüsen anstossende Gewebe zeigt bei stärkerer Vergrösserung den typischen Bau des adenoiden Stromas der Mucosa uteri. Die Grenze dieser Bildung gegen das anstossende muskuläre Gewebe ist keine scharfe Linie, vielmehr strahlen einzelne Elemente desselben diffus in die Muskelsubstanz auf kleine Strecken hin aus.

C. Stück aus dem Cavum corporis uteri mit anstossendem Gewebe.

Die folgenden Schnitte sind aus einem morcellierten Keil, welcher deutlich einen Teil der uterinen Höhle aufwies, genommen, da an dem Hauptpräparat nichts mehr von einer Korpushöhle nachzuweisen war.

Wir sehen (s. Fig. 3) an der einen Seite des Schnittes eine annähernd der normalen Uterusschleimhaut entsprechende Partie. Die Drüsen verlaufen im wesentlichen als einfache

glatte Kanäle. Eine starke Schlängelung ist nirgends wahrzunehmen. In nicht beträchtlicher Entfernung von diesem wirklichen Endometrium befindet sich an demselben Schnitte eine Bildung, welche den vorher beschriebenen kleineren Drüsenkomplexen aus dem äusseren Teil des Fundus uteri entspricht. Beim Vergleich der beiden Bildungen an demselben Schnitte lassen sich nun gewisse Unterschiede zwischen Endometrium und den Drüsen im Muskelgewebe feststellen, wodurch unsere vorherige Schilderung, welche das Geschwulstgewebe mit dem normalen Schleimhautgewebe verglich, eine gewisse Modifikation erhält. Es gleicht nämlich in unseren Präparaten das wirklich cytogene Gewebe der Mucosa uteri nicht völlig dem um die Drüsen im Muskelgewebe gelegenen Bindegewebe. Bei Lupenvergrösserung treten einige der Geschwulstdrüsen durch die intensive Färbung ihres sie umgebenden Bindegewebes stark gegenüber dem eigentlichen Schleimhautstroma des Endometrium hervor. Dieser Unterschied beruht auf dem weit dichter gefügten Bau der rundzelligen Elemente, welche die Geschwulstdrüsen umgeben, während die Rundzellen der Mucosa uteri weiter auseinander liegen, und sich weit weniger gefärbt haben, als die oben erwähnten Elemente der Geschwulst. Ein Unterschied in den epithelialen Elementen der erwähnten Bildungen lässt sich gleichmässig nicht nachweisen, wenn auch eine gewisse Differenz in der Tinktionsfähigkeit der Zellen analog dem Bindegewebe festzustellen ist. Das Lumen der Uterindrüsen erreicht niemals die Grösse der Geschwulstdrüsen mittleren Kalibers. Diese geringen Unterschiede zwischen Schleimhaut- und Geschwulstdrüsengewebe lassen sich gleichmässig bei einem Vergleich der verschiedenen Präparate aus den verschiedenen Geschwulstteilen mit dem Endometrium feststellen.

D. Stück aus der grossen Cyste im Fundus uteri.

Die mikroskopische Untersuchung von Schnitten, welche durch die ganze Breite der schon bei der makroskopischen

Untersuchung wahrzunehmenden grösseren Cyste im Zentrum des Fundus uteri geführt sind, ergibt: Die Form des Hohlraums gleicht einer inmitten des Muskulaturs gelegenen zackigen Spalte, deren Oberfläche jede epitheliale Bekleidung an den meisten Stellen vermissen lässt. Nur ganz vereinzelt finden sich Reste eines kubischen Epithelialsaumes, unterhalb dessen kleine, den früher beschriebenen analoge Drüsenheerde wahrzunehmen sind. Die epithelialen Säume ragen papillenartig mit kleinen Leisten in den Spaltraum hinein, und sind mit einer Lage des bereits geschilderten cytogenen Gewebes, das sich bis auf die unterhalb gelegenen Drüsennester fortsetzt, unterschichtet. Im allgemeinen stösst aber die blanke Muskulatur ohne Epithelbelag, ohne Stromabekleidung an die Lichtung der Hohlräume.

E. Stück aus dem unteren Uterinsegment.

Um festzustellen, wie weit nach unten hin sich der Prozess der Adenombildung erstreckt, wurde ein Stück aus dem unteren Uterinsegment herausgenommen und geschnitten. In dieser Partie lässt sich keine Spur mehr irgend einer Drüsenentwicklung feststellen. Das Gewebe gleicht vielmehr durchaus der normalen Korpusmuskulatur.

F. Stück aus der Pars interstitialis tubae.

Wie bereits bei der makroskopischen Schilderung des Präparates erwähnt wurde, lässt sich an der linken Kante des Uterus deutlich der prominierende Stumpf des interstitialen lateralen Tubenteils erkennen. Es wurde nun ein Keil aus der ungefähr 2 cm von diesem Stumpfe entfernten Uteruskante genommen, um die Verhältnisse in der Pars interstialis tubae festzustellen.

Bei Lupenvergrösserung lassen sich vielartige Hohlräume feststellen, die in ihrem Aussehen die mannigfachen Bilder wiedergeben, welche bei der früheren Schilderung des Adenomyoms in dem Korpus beschrieben wurden. Nicht nur grössere, sondern auch kleinere Cysten sind teilweise in

fächerartiger Anordnung von einem cytogenen Stroma umgeben. Eine Lichtung, welche dem interstitialen Tubenteile entspricht, lässt sich nicht mit Sicherheit differenzieren, wenn auch einige der erwähnten drüsenartigen Bildungen mit einfachem Lumen die Möglichkeit, dass es sich um die Tube handelt zu lassen. Es wurde nun, um die Frage sicher zu stellen, ein neuer Keil aus den makroskopisch deutlich wahrnehmbaren Tubenstumpf genommen und in Serienschnitten untersucht.

Hierbei lässt sich folgendes eigentümliche Verhalten feststellen: In den Distalteilen des Blockes erscheint einwandfrei das charakteristische Bild der Pars interstitialis tubae, d. h. das einfache Lumen ohne drüsige Einsenkung, das mit einfacher Epithelbekleidung von einem schmalen Stromasaum umgeben ist, der aussen von zirkulärem Muskelgewebe begrenzt wird. Weit entfernt hievon im eigentlichen Parenchym des Uteruskörpers findet sich eine auf dem Querschnitte rund erscheinende Drüse inmitten der verflochtenen Körpermuskulatur, umgeben von dunkel tingiertem cytogenem Gewebe.

Bei weiterer Verfolgung der Tubenquerschnitte nach dem Uterus hin lässt sich ein allmählicher Epithelschwund, eine Einengung der Lichtung bis zur völligen Obliteration feststellen, so dass zuletzt überhaupt nichts mehr von einer Tubenlichtung wahrzunehmen ist. (conf. Fig. 4.) In dem entfernten Teil der Uterussubstanz lässt sich in den gleichen Schnitten nur ein einfacher cystischer Kanal, der, wie oben schon erwähnt, keine weitere Ausstülpung aufweist, feststellen.

Wenn wir an der Hand dieses histologischen Befundes uns ein Bild über die Genese der als Adenomyoma corporis uteri im allgemeinen zu charakterisierenden Neubildung zu machen suchen, so ergibt sich folgendes: Es besteht sowohl die Möglichkeit, dass der Ausgangspunkt derselben in dem Endometrium als auch in — allgemein gesprochen — drüsigen Gebilden, welche in dem Parenchym des Uteruskörpers primär

gelegen waren, zu suchen ist. Eine wirkliche, essentielle Verschiedenheit zwischen Mucosa uteri und Adenomgewebe besteht nicht. Alle angeführten Unterschiede lassen sich völlig aus der Verschiedenheit der mechanischen Bedingungen erklären, unter den sich die Drüsen der Schleimhaut einerseits, in der Muscularis uteri andererseits befinden. Eine Verbindung zwischen Schleimhaut und Neubildung war nirgends festzustellen; wenn wir aber die infolge der Morcellierung in dieser Hinsicht ungenügende histologische Untersuchung berücksichtigen, ferner mit der Möglichkeit rechnen, dass durch das neugebildete Muskelgewebe leicht eine derartige Drüsenbrücke zerstört werden kann, während andererseits selbst eine gefundene Verbindung etwas sekundäres, rein zufälliges darstellen kann, so wird dieser Punkt bei der Entscheidung nicht allzuschwer ins Gewicht fallen. Auch die Anordnung der drüsigen Bildungen vermag nach neueren Untersuchungen (conf. Einleitung) nicht mehr das entscheidende Wort zu sprechen, zumal da ein Übergang der Bildung durch den interstitiellen Tubenteil fehlt. Wir müssen demnach auf eine sichere Deutung unseres Falles in histogenetischer Hinsicht verzichten, wenn wir auch aus dem histologischen Verhalten seiner Elemente geneigt sind, den Ursprung des Neoplasmas im entzündlichen Endometrium zu suchen.

Fall II.

Auf Veranlassung von Herrn Geheimrat Hofmeier wurde ferner ein bereits früher im Jahre 1893 aus der Würzburger Frauenklinik von Landerer[47] veröffentlichter Fall über ein angebliches Adenocarcinom des Uteruskörpers einer neueren Untersuchung unterzogen, da nach den Mitteilungen der letzten Jahre berechtigte Zweifel darüber bestanden, ob die damalige Deutung des Falles vor der modernen Forschung

noch stand hielt. Ich gebe zunächst an der Hand der Landerer'schen Arbeit kurz das klinische Bild des Falles wieder.

Magdalena Sch., 48 Jahre alt. Sie hat 5 Entbindungen durchgemacht, die letzte vor 15 Jahren. Schon seit langer Zeit unregelmässig menstruiert, will sie jetzt seit 4 Jahren an fast ununterbrochenen Blutungen leiden, Schmerzen und andere subjektive Symptome werden nicht angegeben.

Status praesens: Am 13. April 1801. Portio stark hypertrophisch, Uterus stark anteflektiert, faustgross, leicht beweglich, fühlt sich unregelmässig knollig an. An der linken Kante oben fühlt man einen über wallnussgross breit dem Uterus aufsitzenden Knoten, der seiner Beschaffenheit und seinem Sitze nach als interstitielles Myom gedeutet wurde. Bei der Sondierung dringt die Sonde 11 cm weit in die Uterushöhle vor; in der Uterushöhle sind an den Wänden allenthalben weiche Massen, Erhabenheiten fühlbar, die Mucosa blutet leicht. Im Spekulumbild zeigt die Portio ein ringförmiges Ulcus um das Orificium externum herum, die Unterlage desselben ist derb infiltriert. Die Uterusanhänge sind frei.

14. April. Erste Abrasio mucosae mit der Kurette. Schleimhaut kolossal gewuchert, so dass mit Leichtigkeit etwa zwei Teelöffel voll weicher Massen herausbefördert werden. Vor und nach der Auskratzung Ausspülung des Uterus. Einzelne der Schleimhautfetzen über 5 mm dick. Mikroskopischer Befund: Epithel als einschichtiges Zylinderepithel zum Teil noch wohl erhalten, zwischen den oberen Schichten des Schleimhautgewebes Blutextravasate, Innenfläche der Schleimhaut manchmal buckelförmig vorgewölbt. Lumina, wie schon makroskopisch sichtbar, vielfach mehr oder weniger stark erweitert, Drüsenepithel zylinderisch, überall einschichtig. In der Drüsenwand an einzelnen Stellen kleinzellige Infiltrationsheerde. Vielfach ektatische, stark mit Blut gefüllte Gefässlumina. Diagnose: Endometritis glandularis hypertrophica.

Nach mehrtägiger intrauteriner Behandlung mit 10%iger Karbollösung wurde, da Ausfluss, Blutung etc. nachgelassen, Patientin nach 10 Tagen entlassen.

Schon 14 Tage nach der Entlassung traten wieder Blutungen ein, die 8—10 Tage, manchmal mehrere Tage dauerten, dann 8 Tage pausierten, um dann wieder 8—14 Tage anzuhalten; in dieser Art bestand die Blutung bis 4 Wochen vor der Neuaufnahme, um von da ab mit höchstens eintägiger Pause ununterbrochen anzuhalten. Über Schmerzen klagt die Patientin wenig, nur zuweilen über Kreuzschmerzen. In der letzten Zeit zunehmende Abmagerung und Abnahme der Kräfte.

Status: Uterus mannsfaustgross, Portio und Corpus uteri plump, derb, an der hinteren Wand zeigen sich vielfache, vorspringende, harte Knoten, Uterus nach allen Seiten frei beweglich, Sonde dringt 9 cm weit ein. An der Hinterwand fühlt man zahlreiche flache Prominenzen, beim Sondieren tritt starke Blutung ein. Äussere Haut und sichtbare Schleimhaut hochgradig anämisch.

Nach Desinfektion und Ausspülung des Uterus wird mit der Kurette die Uterushöhle ausgekratzt. Auch bei dieser zweiten Abrasio mucosae werden wieder reichliche Mengen hochgradig verdickter Uterusschleimhaut herausbefördert; Injektion von 10%iger Karbollösung und da die Blutung anhält, Tamponade mit Jodoformgaze. Einzelne der herausgekratzten Schleimhautstücke zeigen wieder auffallende Dicke. Härtung in Alkohol, Einbettung in Celloidin, Färbung in Alaunkarmin. Mikroskopischer Befund: Schon die Betrachtung bei Lupenvergrösserung zeigt einzelne Stücke fast siebartig mit weitem Drüsenlumina durchbrochen, grösseren und kleineren bis zu Stecknadelkopfgrösse. Während an einzelnen Stückchen das Zwischengewebe verdickt und kleinzellig infiltriert erscheint, zeigt sich dasselbe an anderen geschrumpft, so dass stellenweise das Stroma balkenartig geschwunden ist und Drüsenlumen hier neben Drüsenlumen steht. Die letzteren sind teilweise mit Blut gefüllt, teils zeigen sie kleine, oder

nur mässige Erweiterung ihres Lumens, teils sind sie aber ganz erheblich dilatiert, in grössere Hohlräume verwandelt. Das Drüsenepithel ist überall einschichtiges Zylinderepithel. Die Blutgefässe des Stromas sind stark erweitert, vermehrt, mit Blutzellen vollgepfropft; auch im Gewebe sind kleinere und grössere Blutextravasate. Das Deckepithel ist, soweit es erhalten, zum grössten Teil einschichtig, zylinderisch, an einzelnen Stellen aber auch polymorph. Die Diagnose war demnach: Endometritis chronica glandularis hyperplastica. Und zwar wurde angenommen, dass es sich um eine symptomatische Endometritis handle bei myomatös erkranktem Uterus, eine Diagnose, die besonders im Hinblick auf den Palpations- und Sondierungsbefund gestellt wurde; die Konsistenz und Form des Uterus, die Länge seiner Höhle und besonders die Beschaffenheit der Oberfläche sprach für interstitielle kleinere Uterusmyome. Wiederholung der Injektionsbehandlung mit 10 %iger alkoholischer Karbollösung. Da die Blutung nach 10 Tagen ganz verschwunden war, wurde die Patientin Ende Dezember entlassen unter Verordnung von Hydrastis canadensis.

Kurze Zeit nach der Entlassung stellen sich wieder Blutungen ein, die jedoch nach ihrer Rechnung mit der Zeit der Menstruation zusammenfielen. Anfangs wiederholten sich die Blutungen regelmässig in 3—4 wöchigen Intervallen, später aber wurden sie wieder unregelmässig, die Blutungen dauerten wieder länger, die Zwischenpausen wurden kürzer. Die letzte Blutung hat vor 8 Tagen begonnen. Dabei bestehen Kreuzschmerzen. Patientin ist seit dem letzten Monat entschieden an Kräften noch mehr heruntergekommen, so dass in Anbetracht des fortschreitenden Verfalls der Kräfte die Totalexstirpation des Uterus als indiziert betrachtet wird, um so mehr als bei fortbestehenden Myomen eine Heilung der Endometritis und damit ein Stillstand der profusen Blutungen, wenigstens in absehbarer Zeit, nicht zu erhoffen war und da jetzt bei der Grösse des Organs eine Operation von der Scheide auch noch ohne wesentliche Hindernisse auszuführen möglich

erschien. Die Operation wurde denn auch wenige Tage nach der dritten Aufnahme der Patientin in die Klinik im März 1902 vorgenommen.

Exstirpatio uteri totalis vaginalis; Oophorsalpingotomia duplex: Umschneidung der Portio, stumpfe Ausschälung der Cervix vorne und hinten. Anhänge seitlich hinauf unterbunden, Cervix und Corpus ausgeschnitten; mehrfach recht starker Blutverlust, so dass vorläufig Klemmen angelegt und in situ belassen werden. Wegen der Grösse des Corpus ist es etwas schwierig, um die rechte Tube herumzukommen; nach deren Unterbindung und Durchschneidung gelingt es erst mit Muzeux'schen Hakenzangen, die schrittweise hinten im Corpus eingesetzt werden, dieses vorzuwälzen. Partienweise Unterbindung der linken Anhänge, Abtragung des Uterus. Dann werden Tuben und Ovarien vorgezogen und nach partienweiser Unterbindung abgetragen. Schluss der Scheidenwunde mit seitlicher Einnähung der Stümpfe. Am 19. April Entfernung der nekrotischen Stümpfe und der Fäden im Speculum. Scheidenwunde primär verheilt. Patientin wird nach rascher Erholung am 21. März entlassen.

Makroskopische Beschreibung des Präparates.

Das in der Sammlung in der Würzburger Frauenklinik aufbewahrte Präparat des Landerer'schen Falles stellte die linke Seite des sagittal gespaltenen Uterus mit den Adnexen dieser Seite dar. Hinsichtlich der makroskopischen Schilderung verweise ich auf die Ausführung Landerer's. Nur möchte ich hinzufügen, dass eine Verdickung an den Tubenkanten nirgends wahrzunehmen war.

Der Uterus ist stark vergrössert, die Portio ist dick, von ziemlich derber Konsistenz, in der Umgebung des Orificium externum, das nur wenig geöffnet ist, zeigt sich eine excoriierte, stark gerötete Stelle mit scharfen, nicht

gewulsteten Rändern und hartem Grund. In die Uterushöhle dringt die Sonde 11 cm weit vor. Uterusoberfläche überall glatt, rosarot, mit zahlreichen, teilweise dilatierten Gefässen gezeichnet. Die Hinterfläche des Uterus linkerseits springt in Form eines breiten Buckels vor, der in seiner Konsistenz von der mässig derben des übrigeu Organs sich nicht unterscheidet; die Form des Uterus ist im übrigen eine gleichmässig birnförmige; der Fundus ist ausserordentlich breit. Der Uterus wird in toto in Müller'scher Flüssigkeit konserviert, nach 10 Tagen ausgewaschen, in der Sagittalebene aufgeschnitten und in Alkohol gehärtet, dabei zeigt sich nirgends in der Wand ein zirkumskripter Myomknoten. Die Schleimhaut zeigt eine graurötliche, im Fundus dunkelrote Farbe; die Oberfläche ist unregelmässig fetzig, besonders an der Hinterwand und am Fundus heben sich bis zu linsen- und erbsengrosse Excrescenzen von der Oberfläche ab, die als weiche, blutreiche, leicht zerdrückbare polypöse Wucherungen sich erweisen, die in der Uterushöhle eine von vorn nach hinten abgeplattete Form zeigen. Die Wand des Uterus, besonders an der Rückseite, ist ausserordentlich verdickt, zeigt aber überall die Muskelbündel in gleichmässiger Anordnung, nirgends kleinere oder grössere, abgrenzbare Myomknoten. Die Muskelbündel sind, besonders an der Rückenseite, an dem besprochenen Buckel von vielen Stellen durch kleinere und grössere Cystchen (bis zu Sagokorngrösse) auseinander gedrängt, an der genannten Stelle reichen sie sogar bis nahe an die Uterusserosa heran. Am Orificium internum ist eine ungefähr erbsengrosse, mit dickem, gelblichgrauem Schleim gefüllte Cyste.

Mikroskopische Untersuchung.

Durch zwei sagittal von Fundus bis zu Portio vaginalis durch das ganze Organ durchgehende parallel laufende Schnitte wurde ein grosses Gewebsstück entfernt, in kleinere Teile zerlegt und dann in Celloidin eingebettet. Ebenso

wurde aus den isthmischen Teilen des Tubenüberganges in den interstitiellen ein Stück entlehnt.

Um mit letzteren zu beginnen, so liess sich in keiner Weise ein von der Norm abweisendes, histologisches Bild feststellen. Vor allem wurde die Anwesenheit irgend welcher drüsigen Gebilde ausserhalb der normalen Tubenmucosa vermisst.

A. Fundus uteri.

Während an der vorderen Seite des Präparates, welche der nach der Excavatio vesico-uterina zu gelegenen Uterusseite entspricht, in den peripheren Teilen überhaupt keine, in der Medianlinie nur äusserst spärliche Drüsenschläuche wahrzunehmen sind, ist der hintere Abschnitt des Fundus mit reichlichen Drüsenbildungen durchsetzt. Diese liegen meistens parallel mit dem subserösen Überzug gerichtet, dem sie sich stellenweise beträchtlich nähern, ohne dass an den zahlreichen Schnitten irgend eine Einsenkung des Peritoneum im Sinne Opitz's wahrzunehmen wäre. Im Querschnitt stellen sie teils einzelne, teils in Gruppen angeordnete Drüsenräume von ovaler bis runder Form dar, die alle von cytogenem Gewebe umgeben, sich scharf von dem Uterusparenchym absetzen. Es lassen sich die Räume bis zur Fundusmitte verfolgen. Nach hinten hin sieht man nur vereinzelte Drüsenbildungen. (conf. Fig. 5.) Bei starker Vergrösserung lässt sich überall die Einschichtung des Drüsenepithels feststellen.

B. Uterusmitte.

Der nächste Abschnitt des Präparates umfasst die Korpusmitte von vorne nach hinten einschliesslich Uterushöhle. Es ist hier zu bemerken, dass schon makroskopisch eine exzentrische Richtung der Uterushöhle auffällt, welche durch eine stark exzentrische Hypertrophie der gesamten hinteren Uteruswand bedingt ist, wodurch scheinbar das Cavum uteri nach vorne gedrängt wird. Der der vorderen Uteruswand entsprechende Teil der Muscularis und Serosa

uteri zeigt ein völlig normales Bild. Die Mucosa uteri weist trotz der vorher gegangenen Abrasio eine starke Verdickung über die Norm auf. Die Drüsen sind zum Teil korkzieherartig geschlängelt, zum Teil dilatiert, so dass bei der überall gewahrten Einschichtung des Epithels das Bild der Endometritis glandularis geschaffen wird. Die Grenze der Schleimhaut gegen die Muscularis ist im wesentlichen eine scharfe. Nur ganz spärliche Drüsen dringen in den obersten, dem Fundus anstossenden Teile dieses Präparates in die anschliessende Muscularis eine kleine Strecke weit ein. Die hintere Seite der Uterusschleimhaut verhält sich ebenso wie die gegenüberliegende vordere, nur scheint die Wucherung der Schleimhaut daselbst etwas stärker als hinten zu sein. Man sieht deutlich, wie einige Drüsen in das anstossende Muskelgewebe vordringen, und auf diese Weise in einzelnen Schnitten eine Etappenverbindung zwischen der Schleimhaut und grösseren, in der Muscularis gelegenen Drüsenkomplexen schaffen. (Fig. 6.)

Es lässt sich feststellen, dass letztere in ihrem Aussehen sich immer mehr von dem geschilderten Bild der Uterusschleimhaut entfernen, je weiter sie in die peripheren Teile der Muscularis gelangen, während die in unmittelbarer Nähe der Mucosa uteri gelegenen Drüsengruppen histologisch eine völlige Analogie mit der Uterusschleimhaut aufweisen. Bei weiterem Eindringen werden nämlich die einzelnen Drüsenelemente in den Gruppen an Zahl geringer, ihre Schlängelung lässt nach, dafür tritt mehr das Bild der cystischen Erweiterung an ihre Stelle (Fig. 7); überall ist aber die Einschichtung und der cytogene Saum gewahrt, welcher allerdings bei den stärkeren, dilatierten Drüsenbildern in der Peripherie der Muscularis beträchtlich reduziert zu sein scheint.

C. Oberhalb der Cervix gelegener Körperteil,

welcher an den oben beschriebenen anstösst, ebenso wie

D. die vordere und hintere Cervixwand,

die, abgesehen von einigen dilatierten Cervixdrüsen, völlig normal erscheint, lassen jede Art von Adenomyombildung vermissen.

Wenn wir demnach das Gesamtergebnis unserer histologischen Untersuchung, deren nähere Einzelheiten Landerer[47] mitgeteilt hat, zusammenfassen, so handelt es sich um einen Fall von Adenomyoma corporis uteri, dessen Histogenese aus Wucherungen des entzündlich veränderten Endometriums klar gestellt zu sein scheint. Selbstredend kann die mühsamste histologische Untersuchung uns nur das Stadium des fertigen Bildes, nie aber den Werdegang der Geschwulstentstehung vor Augen führen, so dass die Möglichkeit einer nachträglichen Kommunikation embryonal ins Uterusparenchym verlagerter Drüsen mit der Mucosa vorhanden ist. Dieser Einwurf bleibt bei allen beschriebenen Fällen bestehen, wenn auch gerade der centrifugale, allmähliche Übergang vom komplizierten und bunter angelegten histologischen Bildern zur einfacheren Struktur für unsere oben ausgesprochene Ansicht eine Stütze bildet. Hinzuzufügen ist, dass trotz dieser Histogenese sich unser Tumor weder in der Anordnung noch dem Aussehen der Drüsenneubildungen von den klassischen epoophoralen Adenomyomen v. Recklinghausen's im wesentlichen unterscheidet.

Das klinische Bild der Adenomyoma corporis uteri.

In folgendem will ich versuchen, auf Grund der vorliegenden Kasuistik einschliesslich meiner zwei eigenen Beobachtungen ein klinisches Bild der Adenomyoma uteri zu entwerfen, zumal die diesbezüglichen bisherigen literarischen Zusammenfassungen äusserst spärlich sind. Es existieren hierüber nur ausführliche Ausgaben von Freund[63], Landau[48], Pick[61], Füth[26], Funke[25], während auf der anderen Seite die histologische Schilderung überall aufs eingehendste berücksichtigt wurde. In den beifolgenden zwei Tabellen habe ich alle mir aus der Literatur zugänglichen Fälle von Adenomyombildung im Uterus nach folgenden Gesichtspunkten zu ordnen versucht: A. Vorgeschichte: 1. Alter. 2. Die prozentuarischen Verhältnisse zwischen ledigen und verheirateten Patientinnen. 3. Konstitution. 4. Menstruation. 5. Sterilität resp. Geburten der Verheirateten. 6. Beginn der Affektion. B. Beschwerden: 1. Blutung. 2. Schmerz. C. Operation: 1. Methode. 2. Ausgang. D. Tumor. 1. Grösse. 2. Gestalt. 3. Oberfläche. 4. Konsistenz. 5. Adhäsionen. 6. Pathologische Diagnose. 7. Besonderheiten der Geschwülste.

Die rein numerische Zusammenfassung dieser Tabelle ergibt folgendes Bild:

A. Vorgeschichte:

1. Alter.

a) der wegen gynäkologischen Beschwerden operierten Adenomyome.

Alter	Fälle	Prozentsatz
20—30	9	13.6 %
31—40	25	37.9 „

Alter	Fälle	Prozentsatz
41—50	30	45.4 %
51—55	2	3.2 „
unklar	7	—

b) der bei Sektion zufällig befundenen Adenomyome.

Alter	Fälle	Prozentsatz
20—30	1	4.7 %
31—40	2	9.5 „
41—50	4	19.0 „
51—60	6	28.6 „
61—70	3	14.4 „
71—85	5	23.8 „
unklar	6	—

2. Die prozentuarischen Verhältnisse zwischen ledigen und verheirateten Patientinnen.

	Fälle	Prozentsatz
ledige	12	15 %
verheiratete	68	85 „
unklar	20	—

3. Konstitution der Frauen.

a) Allgemeinbefinden.

	Fälle	Prozentsatz
anämisch	21	58.3 %
normal	15	41.7 „
unklar	37	—

b) Körpergrösse.

	Fälle	Prozentsatz
normal	26	93 %
kleinere	2	7 „
unklar	45	—

4. Menstruation.

a) Erste Menstruation.

Alter	Fälle	Prozentsatz
12	3	13.0 %
13	7	30.4 „
14	—	—
15	3	13.0 „
16	3	13.0 „
17	5	21.3 „
18	1	4.1 „
19	1	4.1 „

b) Verlauf der Menstruation.

	Fälle	Prozentsatz
unregelmässig	5	37 %
regelmässig	11	63 „

c) Stärke der Menses.

	Fälle	Prozentsatz
schwach	3	18.75 %
stark	10	62.5 „
normal	3	18.75 „

5. Beginn der Affektion.

seit . . . . . Jahren	Fälle	Prozentsatz
1—2	23	62.2 %
3—5	9	24.3 „
4.5—5	4	10.8 „
über 5	1	2.7 „
unklar	36	—

6. Sterilität resp. Geburten der Verheirateten.

		Fälle	Prozentsatz
verh. 68	geboren	21	53 %
	steril	19	47 „
	unklar	29	

B. Beschwerden.

1. Blutung.

	Fälle	Prozentsatz
Blutung	50	98 %
frei	1	2 „
unklar	22	—

2. Schmerz.

	Fälle	Prozentsatz
Schmerz	43	91.5 %
frei	4	8.5 „
unklar	26	—

C. Operation.

1. Methode.

per	Fälle	Prozentsatz
vaginam	28	47.5 %
laparotomiam	31	52.5 „
ohne Operation	1	—
unklar	13	—

2. Ausgang.

	Fälle	Prozentsatz
geheilt	40	88.9 %
letal	5	11.1 „
unklar	28	—

resp.

per		Fälle	Prozentsatz
vaginam 28	geheilt	27	96.2 %
	letal	1	3.8 „
laparatomiam 31	geheilt	29	93.2 „
	letal	2	6.8 „

D. Tumor.

1. Grösse.

	Fälle	Prozentsatz
kindeskopfgross	17	23.6 %
kleiner als kindeskopfgross	47	65.3 „
grösser „ „	8	11.1 „
unklar	28	—

2. Gestalt.

	Fälle	Prozentsatz
Uterus im ganzen vergrössert	44	65.7 %
„ teilweise „	23	34.3 „
unklar	33	—

3. Oberfläche.

	Fälle	Prozentsatz
glatt (oder annähernd glatt)	47	77 %
knollig, höckerig u. s. w.	14	23 „
unklar	39	—

4. Konsistenz.

	Fälle	Prozentsatz
hart	60	85.7 %
weich od. relativ weich	10	14.3 „
unklar	30	—

5. Adhäsion.

	Fälle	Prozentsatz
adhärent	51	89.5 %
frei	6	10.5 „
unklar	43	—

6. Pathologisch-anatomische Diagnose.

	Fälle	Prozentsatz
schleimhäutig	4	11.1 %
mesonephrisch	32	88.9 „

7. Besonderheiten der Geschwülste.

	Fälle
grosscystisch	10
mit Verkalkung	1
mit Nekrosen	—
Kombination mit Karzinom	4

Zusammenfassung der Statistik und Vergleich mit den gewöhnlichen Myomen.

A. Alter.

Wie man aus den Zahlen sieht, liegen die meisten der beschriebenen Fälle zwischen dem 30.—50. Lebensjahre (83 %), so weit die Frauen in Betracht kommen, welche wegen gynäkologischen Beschwerden operiert wurden und zwar zeigt die 5. Lebensdekade ein Überwiegen (29 Fälle) gegenüber der vierten (24 Fälle). Die oberste Grenze ist 55 Jahre. Bei den Frauen, welche an interkurrenten Krankheiten gestorben sind, und bei denen der Befund zufällig bei der Sektion erhoben wurden, liegt natürlich das Alter meistens höher, vor allem sind 5 Fälle des höchsten Alters (6. bis 9. Lebensdekade) zu verzeichnen.

B. Verhältnis zwischen ledigen und verheirateten Patientinnen.

Was das Verhältnis der verheirateten zu den nicht verheirateten angeht, so stehen 68 Fälle, 85 % der ersten 12 Fälle, 15 % Ledigen gegenüber.

C. Konstitution.

Was Allgemeinenbefinden der Patientinnen betrifft, so sieht man, dass 58.3 %ige anämische (21 F.) 41.7 %igen normalen (15 F.) und 26 Fälle = 92 % normalen Körperbau besitzende Fälle 2 = 7 % kleineren Patientinnen gegenüberstehen.

D. Menstruation.

Es geht aus den Zahlen hervor, dass die ersten Menses zwischen dem 12.—19. Lebensjahre eintraten. Der Eintritt der Periode war in 63 % (11 Fälle) regelmässig, in 37 % (5 Fälle) unregelmässig; der Verlauf wird in 18.75 % (3 Fälle) als normal, in 81.25 % (13 Fälle) als ungewöhnlich geschildert und zwar in 62.5 % (10 Fälle) stärker, in 18.75 % (3 Fälle) schwächer.

E. Sterilität resp. Geburt.

Wenn wir das Gesamtergebnis der Ehen vergleichen, so sehen wir, dass in 53 % (21 Fälle) von Geburten, in 47 % (19 Fälle) von Sterilität berichtet wird.

F. Beginn der Affektion.

Was den Beginn der Affektion vor der Operation anlangt, so schwanken die Angaben der ersten Beschwerden zwischen 1—5 Jahren und zwar trifft 1—2 Jahre der höchste Prozentsatz (23 Fälle — 62.2 %).

G. Beschwerden.

In fast allen Fällen wurde über Blutungen und über schmerzhafte Periode geklagt. Diesen stehen 1 Fall = 2 % ohne Blutung und 4 Fälle = 8.5 % ohne Schmerzen gegenüber.

H. Operation.

28 Fälle (47.5 %) wurde per vaginam durch Totalexstirpation, 31 Fälle (52.5 %) per laparotomiam operiert.

11.1 % letale Ausgänge sind verzeichnet und zwar 1 Fall = 3.8 % vaginale Operation, 2 Fälle = 6.8 Laparotomie; ihnen stehen 88.9 % Heilungserfolge gegenüber und zwar 27 Fälle = 96.2 % per vaginam, 29 Fälle = 93.2 % per laparotomiam gegenüber.

1. Tumor.

Die Tumoren wiesen Kindeskopfgrösse auf in 23.6 % (17 Fälle), in 65.3 % (47 Fälle) waren sie kleiner und in 11.1 % (8 Fälle) grösser als Kindeskopf. Was die Gestalt der Geschwulstbildung anlangt, so wird über 44 Fälle (65.7 %) berichtet, bei denen der Uterus im ganzen vergrössert war, während eine teilweise Vergrösserung in 23 Fällen (34.3 %) vorhanden war. Die Oberfläche der Tumoren wird in 77 % (47 Fälle) als glatt geschildert, in 23 % (14 Fälle) als höckerig. Was die Konsistenz der Geschwülste betrifft, so war sie in 85.7 % (60 Fälle) hart, in 14.3 % relativ weich. Adhäsionen wurden in 89.5 % (51 F.) der Fälle gefunden, während nur in 10.5 % (6 F.) dieselben fehlten.

Vergleichung mit gewöhnlichen Uterusmyomen.

Was das Lebensalter der Adenomyomserkrankten betrifft, so gleicht es dem bei gewöhnlichen Myomen, die wegen gynäkologischen Beschwerden operiert wurden, d. h. sie kommen ganz vorwiegend in der zweiten Hälfte des geschlechtsreifen Zeitabschnittes der Frau zur Beobachtung.

Um diese Verhältnisse übersichtlich zu machen, habe ich eine graphische Darstellung der Frequenz der beiden Myomformen in verschiedenen Altersklassen aufzustellen versucht. Die Angaben bei den einfachen Uterusmyomen beziehen sich auf die von Hofmeier[35] veröffentlichte Statistik, die dem Material der Würzburger Frauenklinik entspricht.

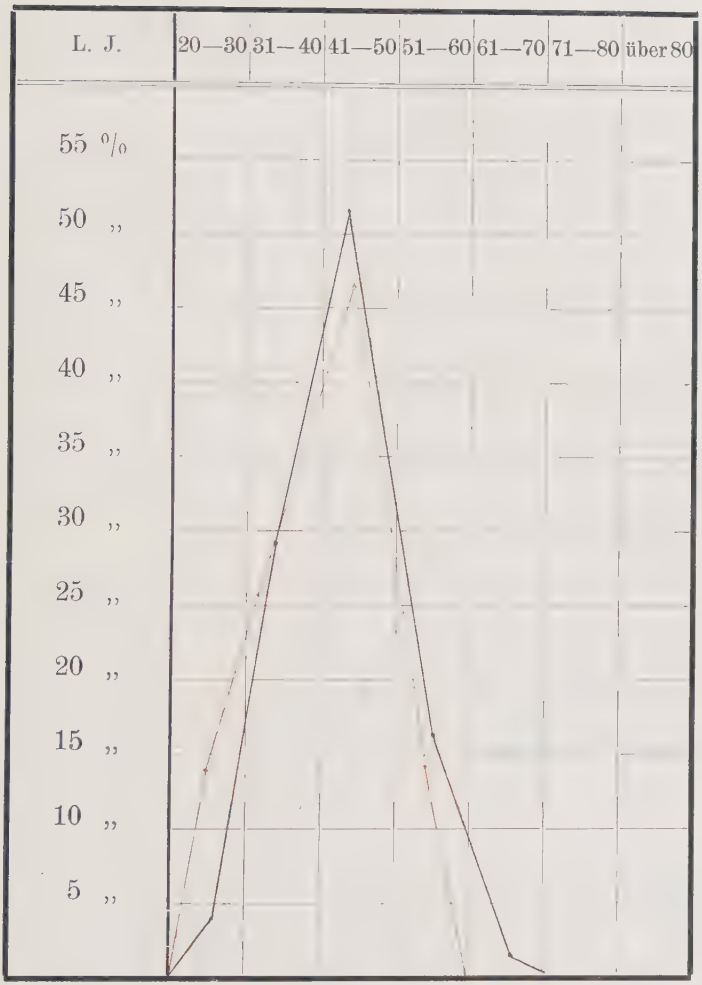

NB. Schwarze Linie zeigt gewöhnliche Myome (nach Hofmeier[35])

rote „ „ wegen gynäkologischer Beschwerden operierte Adenomyome } nach meiner Statistik

blaue „ „ bei Sektion zufällig gefundene Adenomyome } nach meiner Statistik

Es ergibt sich hieraus, dass in der 3.—5. Lebensdekade die Mehrzahl der Fälle vorkommt. Danach fällt die Kurve plötzlich ab. Nach dem 50. Lebensjahre erscheinen beide Formen nur noch vereinzelt.

Hinsichtlich der prozentuarischen Verhältnisse zwischen ledigen und verheirateten, mit Adenomyomen behafteten Frauen sieht man bei beiden annähernd denselben Zusammenhang.

	Adenomyom (n. eig. Statistik)	gewöhnl. Myom (n. Hofmeier)
ledig	15.6 %	20.8 %
verheiratet	84.4 „	79.2 „

Es geht aus den Zahlen hervor, dass beide Formen bei den verheirateten Frauen beinahe 4 mal mehr als bei den ledigen vorkommen.

Wenn wir berücksichtigen, dass etwa 12 % aller Ehen steril sind, 20—25 % der sterilen Ehen bei gewöhnlichen Myomkranken vorkommen, und dies mit den Verhältnissen bei Adenomyomträgerinnen vergleichen, welche laut meiner Tabelle in 47 % steril geblieben sind, so sehen wir eine ziemlich grosse Steigerung des Sterilitätsprozentsatzes.

Allerdings sind die für eine solche Statistik immerhin geringen Zahlen bei Adenomyom, nur mit Vorsicht zu verwerten. Nachstehende Tabelle diene zur eingehenderen Vergleichung der Zahlen.

	Adenomyom (n. eig. Statistik)	gewöhnl. Myom (n. Hofmeier[35])
Zahl der Kranken	80	327
darunter verheiratet	68 = 85 %	259 = 79.2 %
darunter steril verheiratete	19 = 47 %	67 = 20.5 %
Durchschnittsalter dieser sterilen Frauen	43.8 J.	41.8 J.
Durchschnittszahl der Schwangerschaften	3.2	3.2
darunter eine Schwangerschaft bei	7 = 35 %	46 = 14.1 %
die Mehrgebärenden hatten durchschnittlich	4.4	4.5 Schwangerschaften.

Die Trägerinnen bleiben voraussichtlich mit Beginn der Affektion steril, da auch die 21 Fälle unter den Kranken vor dem Auftreten der ersten Beschwerden — letzte Geburten 5—15 Jahre vor Beginn der Beschwerden — geboren haben. Was unsere eigenen Fälle anlangt, so sieht man, dass die zweite Patientin fünfmal Entbindungen durchgemacht hat, — die letzte vor 15 Jahren; Beginn der Affektion seit 4 Jahren, — also dürfte man annehmen, dass weitere Konzeptionen vielleicht von der Neubildung gehindert wurden; dies kam bei unseren ersten Kranken nicht in Betracht, weil sie ledig war.

Wenn wir die folgenden Zahlen vergleichen, so sehen wir, dass die Adhäsion bei den Adenomyomen eine bedeutend grössere Rolle spielen als bei den gewöhnlichen Myomen.

	Adenomyom (n. eig. Statistik)		gewöhnl. Myom (n. Funke [35])	
	Fälle	Prozentsatz	Fälle	Prozentsatz
adhärent	51	89.5 %	49	39.6 %
frei	6	10.5 „	75	70.4 „
Summa	57		124	

Während unter 124 Fällen bei gewöhnlichen Myomen 49mal Adhäsionen, also in 39 % der Fälle, konstatiert worden sind, sieht man bei Adenomyomen 89.5 %.

Degenerative Veränderungen in den Adenomyomen erscheine in etwas geringerem Prozentsatz (5 %) als bei den gewöhnlichen Myomen (6.3 %), abgesehen von der cystischen, die bei Adenomyomen erheblich häufiger vorkommt (10.3 %) als bei gewöhnlichen Myomen (1.8 %).

Wir finden in allen bisher beschriebenen Fällen des Adenomyoms weder Verjauchung oder Vereiterung, die ebenfalls bei gewöhnlichen Myomen eine höchst bedenkliche, nicht allzu seltene Komplikation darstellt (47 % bei gewöhnlichen Myomen nach Hofmeier), noch fettige oder myxomatöse Metamorphose, wie Landau[48] bereits mit Recht hervorgehoben hat.

Die Prognose hält Freund[63] für schlechter und ernster als die der gewöhnlichen Myome.

Ein Vergleich der Operationsresultate bei gewöhnlichen und drüsigen Myomen ergibt folgendes Resultat:

I. Vaginale Operationen bei gewöhnlichen Myomen:
126 mit 4 Todesfällen = 3.2 %.

II. Abdominale Operationen bei gewöhnlichen Myomen:
223 mit 28 Todesfällen = 12 %.

Dem gegenüber lässt sich aus meiner Statistik der Prozentsatz bei 27 Adenomyomen, die vaginal mit 1 Todesfall operiert wurden, auf 3.8 %, bei 29 Adenomyomen, die mit 2 Todesfällen abdominal operiert wurden, auf 6.8 % festsetzen, d. h. eine ungünstige Operationsprognose lässt sich in keiner Weise für die Adenomyome statistisch nachweisen.

Immerhin ist eine richtige Vergleichung mit dem Operationsresultat der gewöhnlichen Myome recht schwierig, weil in manchen Fällen von Adenomyomen hiefür wichtige eingehende anamnestische Angaben in den Literaturen fehlen; wir haben uns also nur mit dem Vergleich der Gesamtresultate zu begnügen.

Auch in einigen anderen Punkten lassen unsere grösseren Zahlen eine Berichtigung der bisher in der Literatur sich findenden spärlichen Angaben über das klinische Bild des Adenomyoms zu.

Im Gegensatz zu der Meinung Freunds[63], dass die Trägerinnen des Adenomyoms eine schwächliche Kindheit hinter sich hätten und auffallend spät menstruiert wären, zeigt unsere Tabelle, dass die Patientinnen im ca. 15. Lebensjahre die erste Menses bekommen haben und meistens normalen Körperbau besassen. (92 %.)

Darin, dass die Kranken fast ausnahmslos an profusen Blutungen (98 %) gelitten haben, die meistens mit Schmerzen (91.5 %) verbunden waren, stimmen wir mit Freund[63], Landau[48]), Funke[25] und Pick[61] überein. Wie Landau

schon hinzufügte, wird das Allgemeinbefinden infolge der Beschwerden sehr bald heruntergebracht (anämisch 61 %), so dass die betreffenden Individuen blass, elend, arbeitsunfähig, sogar bettlägerig geworden sind.

Freund's Behauptung, dass das Adenomyom durch seine charakteristische Wachstumsrichtung von den Tubenkanten an den hinteren seitlichen Partien des Corpus abwärts vor der Operation diagnostiert werden könne, — ja er und Funke haben einige Fälle wirklich diagnostiert, scheint nicht für alle Fälle zu passen.

Wir sind bezüglich der Therapie vollständig der Meinung von Freund und Landau, dass bei Adenomyom wegen der oben angeführten den Organismus schädigenden Symptome die Totalexstirpation indiziert ist. Manche der bisher publizierten Fälle leisteten hartnäckig gegen jede medikamentöse wie sonstige palliative operative Behandlungen Widerstand, — ja Freund hat sogar einmal erfahren, dass selbst Kastration auf eine weitere Entwickelung des Adenomyoms keine Wirkung hatte.

Fassen wir somit die Resultate unserer klinischen und histologischen Beobachtungen zusammen, so können wir als Gesamtergebnis unserer Arbeit den Satz aufstellen.

Es ist die Annahme einer gemeinsamen Histogenese aller Adenomyome des Uteruskörpers von der Hand zu weisen. Abgesehen von einigen unwichtigen Besonderheiten gelingt es nicht, entsprechend der wechselnden Histogenese, für die Uteruskörperadenomyome ein von den einfachen Myomen abweichendes, typisches Krankheitsbild zu skizzieren.

Zum Schlusse dieser Arbeit ist es mir eine angenehme Pflicht, meinem hochverehrten Lehrer

Herrn Geheimrat Prof. Dr. Hofmeier

für die gütige Überlassung des Materials und die gütige Übernahme des Referates, sowie

Herrn Privatdozent Dr. Polano

für die liebenswürdige Unterstützung bei derselben meinen herzlichsten Dank auszusprechen.

Literatur.

1. Amann, Zur Morphogenese des Müller'schen Ganges und über accessorische Tubenostien. Arch. f. Gynäkol., Bd. 42.

—, Über Cysten des Wolff'schen Ganges. Intern. Gynäkol.-Kongress, Genf, 1896. Centralbl. f. Gynäkol., Bd. 43, 1896.

2. Ampt, Über das Parovarium beim Neugeborenen und Erwachsenen. Inaug.-Diss., Berlin, 1895.

—, Zur Histologie des Parovariums und der Cysten des Lig. latum. Centralbl. f. Gynäkol. 1895.

3. Aschoff, L., Cystisches Adenofibrom der Leistengegend. Monatschr. f. Geburtsh. u. Gynäkol., Bd. 9, 1899.

—, Über die Lage des Paroophoron. Verhandl d. deutschen pathol. Gesellsch. 2. Tagung. München. Centralbl. f. pathol. Anatomie, 1899.

4. v. Babo, Agnes, Über intraovarielle Bildung mesonephrischer Adenomyome und Cystoadenomyome. Arch. f. Gynäkol., Bd. 61, 1900.

5. Babes, Über epitheliale Geschwülste in Uterusmyomen. Allgem. Wiener med. Zeitg., 1882.

6. Beigel, H., Zur Entwicklungsgeschichte des Wolff'schen Körpers beim Menschen. Med. Centralbl., 1878.

7. Böhm, Über Erkrankung der Gartner'schen Gänge. Arch. f. Gynäkol., Bd. 21.
8. Breus, Über wahre, epithelführende Cystenbildung in Uterusmyomen. 1894.
9. Burkhardt, Cyste des linken Gartner'schen Ganges. Monatschr. f. Geburtsh. u. Gynäkol., Bd. 5.
10. Chiari, Zur pathol. Anatomie des Eileiterkatarrhs. Prager Zeitschr. f. Heilk., 1887.
11. Cohen, Beiträge zur Histologie und Histogenese der Myome des Uterus und des Magens. Virch. Arch. Bd. 150.
12. Chrysopathes, Doppelseitige, reine Hämatosalpinx infolge von harten, weissen Adenomyomen beider Tubenwinkel. Zeitschr. f. Gynäkol., Bd. 44.
13. Coblenz, Zur Genese und Entwicklung von Cystomen im Bereiche der inneren weiblichen Genitalien. Virch. Arch., Bd. 84.
—, Die papillären Adenocystomformen. Zeitschr. f. Geburtsh. u. Gynäkol., Bd. 7.
14. Camnitzer, Zur Kenntnis der epithelführenden Cystenbildung in Uterusmyomen. Inaug.-Dissertat. Berlin, 1895.
15. Cullen, Die Adenomyome des Uterus. Festschr. für Orth. 1903.
16. Diensterweg, Ein Fall von Cystofibroma uteri verum. Zeitschr. f. Geburtsh. u. Gynäkol., Bd. 9, 1883.
17. Dohrn, Über die Gartner'schen Kanäle beim Weibe. Arch. f. Gynäkol., Bd. 21.
18. Eipper, Zwei Fälle von Drüsenentwicklung in Myomen. Inaug.-Dissertat. Tübingen, 1899.
19. Engelhardt, Ein Fall von Adenomyom des Ligamentum rotundum uteri. Virchow's Arch., Bd. 158.
20. Fabricius, Über Cysten an der Tube, am Uterus und dessen Umgebung. Arch. f. Gynäkol., Bd. 50.
21. Fischel, Beiträge zur pathologischen Hystologie der weiblichen Genitalien. Arch. f. Gynäkol., Bd. 24.

22. v. Franqué, Salpingitis nodosa isthmica und Adenomyoma tubae. Zeitschr. f. Geburtsh. u. Gynäkol., Bd. 42, 1900.

—, Über Urnierenreste im Ovarium, zugleich Beitrag zur Genese der cystoiden Gebilde in der Umgebung der Tuba. Sitzungsber. d. phys.-med. Gesellsch. Würzburg, 1898 u. Zeitschr. f. Geburtsh. u. Gynäkol., Bd. 39.

—, Beitrag zur Lehre von der Bauchfell- und Genitaltuberkulose beim Weibe. Festschrift, dem X. Kongress der deutschen Gesellsch. f. Gynäkol. gewidmet von Hofmeier, 1903.

23. Freund, Naturforscherversammlung zu Cassel, 1878.

24. Frankl, Über Missbildungen der Gebärmutter und Tumoren der Uterusligamente im Lichte embryologischer Erkenntnisse. Volkmann's Sammlung, 1903, No. 363.

—, Monatschrift f. Geburtsh. u. Gynäkol. Bd. XX, Heft 3, 1904.

25. Funke, Beitrag zur klinischen Diagnostik der Tubenwinkel-Adenomyome nebst Bemerkungen über die voluminösen Adenomyome. Deutsch. med. Wochenschr. No. 49, 1903.

26. Füth, Zur Kasuistik der Adenomyome des Uterus. Centralbl. f. Gynäkol., 21, 1903.

27. Gebhardt, Verhandl. d. Gesellsch. f. Geburtsh. u. Gynäkol. zu Berlin, 1894,

28. Gottschalk, Demonstration zur Entstehung der Adenome des Tubenisthums. Verhandl. d. Gesellsch. f. Geburtsh. u. Gynäkol. zu Berlin, Sitzung vom 23. Febr. 1900. Zeitschr. f. Geburtsh. u. Gynäkol., Bd. 42, 1900

29. Gräfe, Zeitschr. f. Geburtsh. u. Gynäkol., Bd. 8.

30. Grosskopf, Zur Kenntnis der Cystomyome des Uterus. München 1884.

31. Hartz, Ein cystöser Tumor (Cystoadenom) an der hinteren Bauchwand, entstanden aus Resten des Wolff'schen Körpers. Monatschr. f. Geburtsh. u. Gynäkol., Bd. 9, 1899.

—, Sammelreferat über die mesonephrischen Adenomyome. Monatschr. f. Geburtsh. u. Gynäkol., Bd. 13.

32. Heine, Ein Beitrag zur Entstehung der Adenomyome der weiblichen Genitalien. Inaug.-Dissertat. Berlin, 1903.

33. Heer, Über Fibrocysten des Uterus. Zürich, 1874.

34. Hennig, Die Cysten des menschlichen Eileiters. Archiv f. Heilk., 1863.

35. Hofmeier, Über die Beziehungen zwischen Myom und Sterilität. Berliner klin. Wochenschr., 1896. No. 43.

, Die Grundsätze der modernen Behandlung der Fibromyome des Uterus. Würzburger Abhandlungen aus dem Gesamtgebiet der praktischen Medizin. 1902.

36. Itzkowitsch, Bemerkungen über Parovarialcysten. Inaug.-Dissertat. Berlin, 1904.

37. Iwanoff, Frommel's Jahresberichte, 1897.

—, Drüsiges, cystenhaltiges Uterusfibrom. Monatschr. f. Geburtsh. u. Gynäkol., Bd. 7.

38. Hauser, Münchener med. Wochenschr. 1893, No. 10.

—, Virchow's Arch. 1895. 485.

39. Killian, Zur Anatomie der Parovarialcysten. Arch. f. Gynäkol., Bd. 26.

40. Knauer, Über einen Fall von Uteruscyste. Centralbl. f. Gynäkol., 1895.

41. Kobelt, Der Nebeneierstock des Weibes, 1847.

42. Klein, Über die Beziehungen der Müller'schen zu den Wolff'schen Gängen beim Weibe. Verhandl. d. deutsch. Gesellsch. f. Gynäkol., 1897.
—, Zur normalen und pathologischen Anatomie der Gartner'schen Gänge. Monatschr. f. Geburtsh. u. Gynäkol., Bd. 6, 1897.
—, Die Geschwülste der Gartner'schen Gänge. Virchow's Arch., Bd. 154.
—, Cyste des rechten Wolff'schen Ganges. Zeitschrift f. Geburtsh. u. Gynäkol., Bd. 18, 1890.
43. Kocks, Über die Gartner'schen Gänge beim Weibe. Arch. f. Gynäkol., Bd. 20.
44. Kossmann, Die Abstammung der Drüsenschläuche in den Adenomyomen des Uterus und der Tuben. Arch. f. Gynäkol., Bd. 54, 1897.
—, Zur Pathologie der Urnierenreste des Weibes. Monatschr. f. Geburtsh. u. Gynäkol., Bd. 1, 1895.
—, Zur Pathologie des Parovarium. Centralbl. f. Gynäkol., 1894.
—, Die Krankheiten des Nebeneierstockes, in Martin's Handbuch der Krankheiten der Eierstöcke.
45. Kollmann, Über die Verbindung zwischen Cölom und Nephridium. Festschrift der Baseler an die Würzburger Universität, 1882.
46. Krönig, Ein retroperitoneal gelegenes voluminöses Polycystom, entstanden aus Resten des Wolff'schen Körpers. Hegar's Beiträge, Bd. 4.
47. Landau, Anatomische und klinische Beiträge zur Lehre von den Myomen. 1899.
— und Pick, Über die mesonephrische Atresie der Müller'schen Gänge, zugleich ein Beitrag zur Lehre von den mesonephrischen Adenomyomen des Weibes und zur Klinik der Gynatresien. Arch. f. Gynäkol., Bd. 64, 1901.
48. Landerer, Zeitschr. f. Geburtsh. u. Gynäkol. 1893.

49. Lichtenstern, Beitrag zur Lehre des Adenomyoma uteri. Monatschr. f. Geburtsh. u. Gynäkol., Bd. 16, 1901.

50. Lockstädt, Über das Vorkommen und die Bedeutung von Drüsenschläuchen in den Myomen des Uterus. Monatschr. f. Geburtsh. u. Gynäkol., Bd. 7.

51. Löhlein, Ein Fall von adenomatöser Erkrankung des Corpus uteri. Zeitschr. f. Geburtsh. u. Gynäkol., Bd. 17, 1889.

52. Meyer, R., Über epitheliale Gebilde im Myometrium des fötalen und kindlichen Uterus. Berlin, 1899.

—, Über adenomatöse Schleimhautwucherungen in der Uterus- und Tubenwand und ihre pathologische Bedeutung. Virchow's Arch., Bd. 172.

—, Eine unbekannte Art von Adenomyom des Uterus mit einer klitischen Besprechung der Urnierenhypothese v. Recklinghausen. Zeitschrift f. Geburtsh. u. Gynäkol., Bd. 49, 1903.

—, Über Drüsencysten und Adenome im Myometrium bei Erwachsenen. (Zugleich ein Beitrag zur Genese der Adenomyome überhaupt.) Zeitschr. f. Geburtsh. u. Gynäkol., Bd. 42, 43, 44, 1900/01.

53. Muskat, Ein Beitrag zur Kasuistik der Tubenmyome. Arch. f. Gynäkol., Bd. 61.

54. Nebensky, Kasuistischer Beitrag zur Kenntnis der Adenomyome des Uterus. Arch. f. Gynäkol., Bd. 69, 1903.

—, Zur Kasuistik der vom Lig. rotundum uteri ausgehenden Neubildungen. Monatschr. f. Geburtsh. u. Gynäkol., Bd. 17, 1903.

55. Neuhäuser, Beiträge zur Lehre vom Descensus der Keimdrüsen. Schwalbe's Zeitschr. f. Morphologie u. Anthropologie, Bd. 6, 1903.

56 Neumann, Über einen Fall von Adenomyoma uteri et tubae. Arch. f. Gynäkol., Bd. 58.

57. Opitz, Über Adenomyome und Myome der Tuben und des Uterus, nebst Bemerkungen über die Entstehung von Ovarialgeschwülsten. Verhandl. d. deutsch. Gesellsch. f. Geburtsh. u. Gynäkol. zu Berlin. Zeitschr. f. Geburtsh. u. Gynäkol., Bd. 42, 1900.

58. Orloff, Zur Genese der Uterusmyome. Zeitschr. f. Heilk., Bd. 16, 1895.

59. Peters, Die Urniere in ihrer Beziehung zur Gynäkologie. Volkmann's Sammlung klin. Vorträge, No. 95,

60. Pfannenstiel, Über die Adenomyome des Genitalstranges. Verhandl. d. deutsch. Ges. f. Geburtsh. u. Gynäkol. zu Leipzig, 1897.

61. Pick, Ein neuer Typus des voluminösen paroophoralen Adenomyoms; zugleich über eine bisher nicht bekannte Geschwulstform der Gebärmutter (Adenomyoma psammopapillare) und über totale Verdoppelung des Eileiters. Arch. f. Geburtsh. u. Gynäkol., Bd. 54.

—, Über die epithelialen Keime der Adenomyome des Uterus und ihre histolog. Differentialdiagnose. Arch. f. Gynäkol., Bd. 60, 1900.

—, Ist das Vorhandensein der Adenomyome des Epoophoren erwiesen? Centralbl. f. Gynäkol., Bd. 15, 1900.

—, Über Adenomyome des Epoophoren und Paroophoron (mesonephrische Adenomyome). Virchow's Arch., Bd. 156.

62. Polano, Klinische und anatomische Beiträge zur weiblichen Genitaltuberkulose. Zeitschr. f. Geburtsh. u. Gynäkol., Bd. XLIV, Heft 1.

63. v. Recklinghausen, Über die Adenomyome des Uterus und der Tuben. Wiener klin. Wochenschr. 1895.

—, Die Adenomyome und Cystoadenome der Uterus- und Tubenwandung, ihre Abkunft von Resten des Wolff'schen Körpers, 1896.

—, Über die Adenocysten der Uterustumoren. Deutsch. med. Wochenschr. 1893.

64. Ricker, Beiträge zur Aetiologie der Uterusgeschwülste. Virchow's Arch., Bd. 142.

65. Rolly, Über einen Fall von Adenomyoma uteri. Virchow's Arch., Bd. 150.

66. Ruge, Zeitschr. f. Geburtsh. u. Gynäkol., Bd. 17, 1889.

67. Schatz, Ein Fall von Fibroadenoma cysticum. Arch. f. Gynäkol., Bd. 22, 1884.

68. Schickele, Über die Herkunft der Cysten der weibl. Adnexe, ihrer Anhangsgebilde und der Adenomyome des lateralen Tubenabschnittes. Virchow's Arch., Bd. 169.

—, Weitere Beiträge zur Lehre der mesonephrischen Tumoren. Hegar's Beiträge, Bd. 6.

—, Die Lehre von den mesonephrischen Geschwülsten. Zusammenfassendes Referat. Centralbl. f. allg. pathol. u. pathologische Anatomie, Bd. 15, 1904.

69. Schottländer, Zeitschr. f. Geburtsh. u. Gynäkol., Bd. 27, 1893.

70. Schröder, Handbuch der Krankheiten der weiblichen Geschlechtsorgane.

71. —, Oskar, Über Cystofibroide des Uterus. Strassburg, 1873.

72. Stein, Über adenomatöse Wucherungen der Tubenschleimhaut bei chronischer Tuberkulose und Gonorrhöe der Tube. Monatschr. f. Geburtsh. u. Gynäkol., Bd. 17, Ergänzungsheft.

73. Switalski, Über des Verhalten der Urnierenreste bei weibl. Embryonen und Kindern. Anzeiger d. akad. d. wissensch. in Krakau, 1888.

74. Thumim, Über die adenomatöse Hyperplasie am zervikalen Drüsenanhang des Gartner'schen Ganges. Arch. f. Gynäkol., Bd. 61.

75. Vassmer, Über Adenom- und Cystoadenombildung mesonephrischer Herkunft im Ovarium und Uterus. Arch. f. Gynäkol., Bd. 64, 1901.

76. Virchow, die krankhaften Geschwülste, 1863.

77. Wichser, Über Urnierenreste in den Adnexen des menschlichen Uterus. Inaug.-Diss. Zürich, 1899.

78. Wülfing, Zur Pathologie der Geschwulstbildung im weiblichen Geschlechtsapparat. Zeitschr. f. Geburtsh. u. Gynäkologie, Bd. 44.

Fig. III.



Fig. IV.



Fig. V.



Fig. VI.

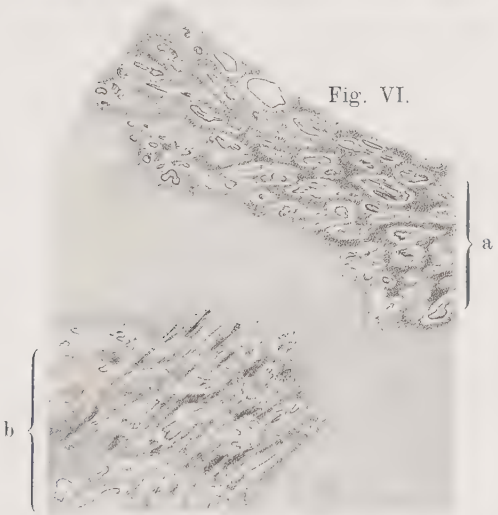

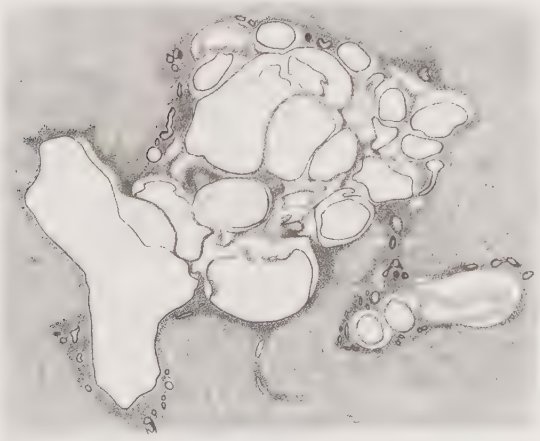

Fig. VII.

Erklärung der Abbildungen.

1. Fall.

Fig. 1 u. 2. (36- und 18 fache Vergrösserung.) Schnitte aus dem Parenchym des Fundus uteri.

Fig. 3. Schnitt aus Corpusmitte. (12 fache Vergr.)

a) Mucosa uteri,

b) Drüsengruppe in der Muscularis.

Fig. 4. (20 f. Vergr.) Tubenkante mit völlig obliteriertem Lumen.

2. Fall.

Fig. 5. (12 f. Vergr.) Schnitt aus Fundus uteri.

Fig. 6. (12 f. Vergr.) Schnitt aus Corpusmitte

a) Schleimhaut,

b) intramuskuläre Drüsen.

Fig. 7. (12 f. Vergr.) Cystische Dilatation intramuskulär gelegener, zum Teil mit Sekret gefüllter Drüsen.

Lebenslauf.

Der Verfasser, Takeki Kudoh, ist japanischer Staatsangehöriger, geboren am 1. Mai 1879 zu Ikura im Regierungsbezirk Kumamoto, als Sohn des Landbesitzers, Tadajiro Kudoh; nach Besuch der Volksschule und des Gymnasiums zu Kumamoto bezog er im Monat September 1897 die kaiserliche medizinische Hochschule zu Nagasaki. Der ärztlichen Staatsprüfung und Promotion unterzog er sich September bis November 1901 ebendaselbst, wurde als Arzt approbiert und erlangte danach den Titel Igakutokugyoshi. Dezember desselben Jahres bis Juli 1903 studierte er als Assistenzarzt von Prof. Dr. Hamada praktisch Gynäkologie und Tokologie, und absolvierte im Juli 1902 die Spezial-Abteilung für die deutsche Sprache v. kaiserlichen Tokyo-Gaikoku-Gogakko. Oktober 1903 wurde er auf der Universität zu Würzburg immatrikuliert, studierte daselbst 3 Semester Medizin und arbeitete dort im Laboratorium der Universitäts-Frauenklinik.

Während seines Studiums hörte er die Vorlesungen und Kurse folgender Herren Professoren und Dozenten:

von Rindfleisch, Schönborn, von Leube, Hofmeier, Stöhr, Lehmann, von Frey, Sobotta, Gürber und Müller.